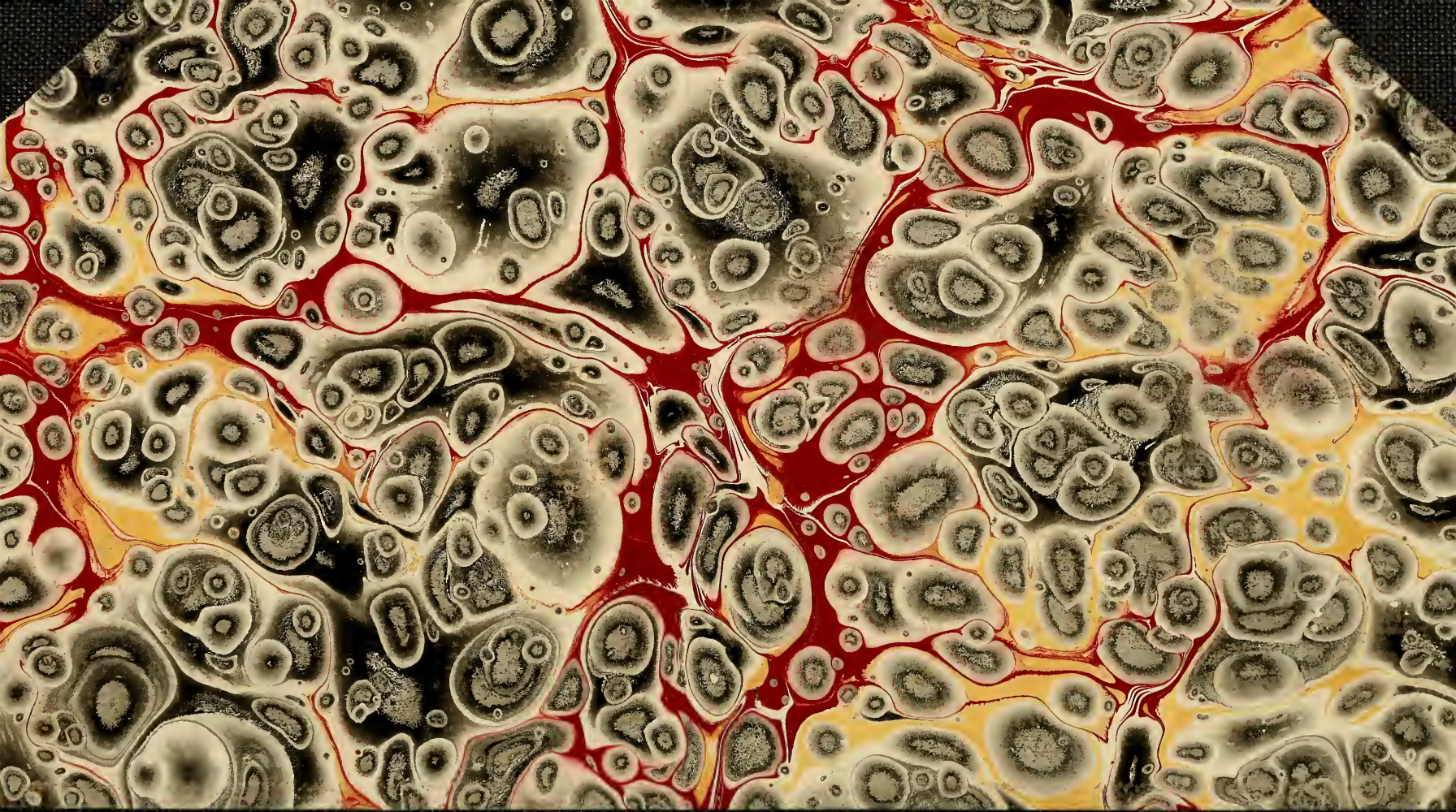

HARVARD MEDICAL
LIBRARY

RÖNTGEN

THE LLOYD E. HAWES
COLLECTION IN THE
HISTORY OF RADIOLOGY

Harvard Medical Library
in the Francis A. Countway
Library of Medicine ~ *Boston*

VERITATEM PER MEDICINAM QUÆRAMUS

Digitized by the Internet Archive
in 2011 with funding from
Open Knowledge Commons and Harvard Medical School

http://www.archive.org/details/dierntgenstrah00leyd

Die

RÖNTGENSTRAHLEN

im Dienste der

Rückenmarkskrankheiten.

Nach einem am 8. December 1902 in der Gesellschaft für Neurologie und Psychiatrie gehaltenen Vortrage.

Von

E. von Leyden und E. Grunmach.

Mit 2 Tafeln und 1 Zinkographie.

Sonder-Abdruck
aus dem Archiv für Psychiatrie und Nervenkrankheiten. Band 37. 1.

Berlin 1903.
Verlag von August Hirschwald.
NW. Unter den Linden 68.

HARVARD MEDICAL
LIBRARY

RÖNTGEN

THE LLOYD E. HAWES
COLLECTION IN THE
HISTORY OF RADIOLOGY

Harvard Medical Library
in the Francis A. Countway
Library of Medicine ~ *Boston*

VERITATEM PER MEDICINAM QUÆRAMUS

Die

RÖNTGENSTRAHLEN

im Dienste der

Rückenmarkskrankheiten.

Nach einem am 8. December 1902 in der Gesellschaft für Neurologie und Psychiatrie gehaltenen Vortrage.

Von

E. von Leyden und **E. Grunmach.**

Mit 2 Tafeln und 1 Zinkographie.

Sonder-Abdruck
aus dem Archiv für Psychiatrie und Nervenkrankheiten. Band 37. 1.

Berlin 1903.
Verlag von August Hirschwald.
NW. Unter den Linden 68.

Die berühmte wunderbare Entdeckung von Prof. Röntgen hat die Erkenntniss zahlreicher pathologischer Vorgänge in hervorragendster Weise gefördert. In erster Reihe wurde die Radiographie zur Klarstellung diagnostischer Probleme in der Chirurgie angewendet; sie offenbarte mit oft staunenswerther Deutlichkeit die anatomische Beschaffenheit bezw. die Erkrankungen des Knochensystems, insbesondere deren Verletzungen, Entzündungen und Geschwülste, sowie die in der Tiefe verborgenen Fremdkörper.

Viel bescheidener waren in der ersten Zeit nach Röntgen's Entdeckung deren Ergebnisse auf dem Gebiete der inneren Medicin; erst in den letzten Jahren hat, dank den grossen technischen Fortschritten auf diesem Gebiete, die Leistungsfähigkeit der Radiographie und Radioskopie der inneren Organe, insbesondere des Thorax wesentlich an Bedeutung gewonnen. Gerade der Brustraum bietet in Folge seiner Zusammensetzung aus lufthaltigen und luftleeren Organen von flüssiger, elastischer und fester Beschaffenheit eine natürliche aktinometrische Scala für die Röntgendurchstrahlung. In der That vermag die radiographische Untersuchungsmethode des Brustraumes bereits heute mit grosser Klarheit das Herz und die grossen Gefässe (Dilatationen, Verlagerungen, Aneurysmen), ferner die Lungen und Bronchialdrüsen, sowie das Mediastinum und die Speiseröhre, endlich das Zwerchfell ersichtlich zu machen.

Im Gegensatz zu diesen bedeutenden Leistungen der Aktinographie und Aklinoskopie stehen deren bisher geringe Ergebnisse bei Spinalerkrankungen. In meiner alten Vorliebe für die Rückenmarkskrankheiten habe ich seit nunmehr 6 Jahren auch auf diesem Gebiete die Röntgenstrahlen zur Diagnostik herangezogen. Die Aufnahmen wurden in dem Berliner Universitäts-Institute für Untersuchungen mit Röntgenstrahlen unter Leitung des Prof. Grunmach ausgeführt, welcher mit unermüdlicher Hingebung und Sorgfalt eine ansehnliche Zahl von Rückenmarkskranken der I. medic. Universitäts-Klinik mittelst der X-Strahlen untersuchte. Wir haben geglaubt durch Zusammenarbeiten auf diesem Felde der diagnostischen Forschung zu nützen und die Erkenntniss auf dem Gebiete der Rückenmarkserkrankungen zu fördern.

Die Pathologie der Rückenmarkskrankheiten hat sich, wie Ihnen bekannt ist, eigentlich erst seit dem 6. Jahrzehnt des vorigen Jahrhunderts in fruchtbarer Weise entwickelt. Vorhin war deren Kenntniss noch recht unvollkommen, lückenhaft und für den Arzt im Allgemeinen noch ein Buch mit sieben Siegeln. Der dürftige Zustand der damaligen Kenntniss dieses Gebietes geht aus dem, im Jahre 1837 erschienenen hervorragenden Werke von Ollivier hervor, welches von der Pariser Akademie mit einem Preise gekrönt wurde. Ich will an dieser Stelle die Verdienste Romberg's nicht unerwähnt lassen — die Schilderung der Tabes dorsalis ist eine seiner grössten Ruhmesthaten — aber abgesehen hiervon, ist nur wenig Erfreuliches über die damalige Rückenmarkspathologie zu berichten.

Erst im Anfang der 60er Jahre gewann die Lehre von den Spinalerkrankungen einen grossen Aufschwung durch zahlreiche Arbeiten deutscher, französischer und englischer Autoren. Die Symptomatologie der Rückenmarksaffectionen wurde durch die anatomisch-physiologischen Untersuchungsergebnisse (Kupfer, Lenhossek, van Deen, Stilling, Brown-Séquard), ferner durch die Entfaltung der Elektrodiagnostik und Therapie (Magendie, Duchenne de Boulogne, R. Remak u. a.) in neue Bahnen gelenkt. Auch die pathologische Anatomie hatte durch die verbesserten Methoden für die Eröffnung des Wirbelcanals, für die Herausnahme des Rückenmarks und dessen histologische Verarbeitung (R. Virchow, Lochard Clark, Gerlach) wesentlich gewonnen.

Die nächste Folge war, dass sich eine Reihe jüngerer Forscher des Gegenstandes bemächtigten, auf welchem fruchtbare Resultate zu erreichen waren. In diese Zeit fallen die ersten Arbeiten von Bouchard und Charcot, Vulpian, Bourdon u. a. in Frankreich, von L. Clark, W. Gull in England; in diese Zeit fällt auch meine erste Arbeit über die graue Degeneration der Hinterstränge (1863), ebenso

die wichtige Entdeckung von Deiters, welcher den Uebergang der Ganglienfortsätze in Nervenfasern nachwies.

Die weiteren Fortschritte der Rückenmarkskrankheiten zu schildern, will ich unterlassen und nur noch daran erinnern, dass in den letzten Jahren auch die Therapie dieses Gebietes wesentliche Fortschritte gezeitigt hat.

Im Gegensatze zu den grossen Fortschritten der Rückenmarkshistologie ist die anatomische Diagnostik der Rückenmarkserkrankungen an Lebenden noch recht unvollkommen, was sich daraus begreift, dass das Rückenmark von einer Knochenkapsel umschlossen, nirgends dem Gesichtssinn oder dem Gefühl, ebensowenig der Auscultation und Percussion zugänglich ist. Wie anders verhalten sich in diagnostischer Beziehung die Lungen, das Herz und die Nieren. Hier tasten wir das Organ ab, oder orientiren uns mittelst der Percussion; wir constatiren durch die Auscultation der Lunge und des Herzens deren Erkrankung und wir erhalten schliesslich im Harn und Sputum Partikelchen, aus deren Beschaffenheit wir die anatomische Natur des pathologischen Processes zu erkennen vermögen.

Auf dem Gebiete der Rückenmarkserkrankungen ist zwar der Sitz des Krankheitsprocesses aus der regionären Verbreitung der Segmentstörungen mit grosser Sicherheit zu erschliessen, aber die Erkennung der anatomischen Natur der Erkrankung stösst oft genug auf grosse Schwierigkeiten, welche nur bei den dem Auge oder dem Tastsinne direct zugänglichen Veränderungen der Wirbel oder indirect mittelst der Spinalpunktion durch Untersuchung der Spinalflüssigkeit überwunden werden können. Das Ergebniss der Lumbalpunction, der genialen Leistung Quincke's, hat in vielen Fällen die Diagnosenstellung erweitert, z. B. beim Auffinden von Tuberkelbacillen, Meningokokken, Blut, Eiterzellen, Cysticerken und Echinococcushäkchen oder Bernsteinsäure in der Spinalflüssigkeit, dies sind vorzugsweise jene Fälle, welche für infectiöse und parasitäre Erkrankungen, die intradural aber bereits ausserhalb der Marksubstanz liegen, in Betracht kommen. Schliesslich ist noch die ophthalmoskopische Untersuchung zu nennen, welche für eine allerdings nur beschränkte Zahl von Rückenmarkaffectionen von diagnostischer Bedeutung ist.

Es war daher von grossem Interesse, an einer ansehnlichen Zahl klinisch und zum Theil anatomisch genau untersuchter Fälle von Rückenmarkserkrankungen die Leistungsfähigkeit der Röntgenstrahlen zur Vervollkommnung der Rückenmarksdiagnostik zu prüfen. Dieser Versuch erschien um so mehr gerechtfertigt, als systematische Untersuchungen der Wirbelsäule bei Spinalerkrankungen

unseres Wissens noch nicht veröffentlicht wurden. Auch in den neueren grossen Röntgenatlanten sind Wirbelsäulenbilder bei Rückenmarkskrankheiten nur sehr spärlich vorhanden. Wir glauben, dass die Untersuchung der Wirbelsäule mittelst der Röntgenstrahlen bestimmt sein dürfte, die anatomische Diagnose zu fördern und die gegenwärtig bestehende Unsicherheit zum Theil auszugleichen. Wir hoffen, dass die Fortsetzung unserer Studien nach dieser Richtung hin noch Manches sicherstellen und Neues hinzufügen wird, zumal bereits die gegenwärtigen Untersuchungen wesentliche Aufschlüsse über das Verhalten der knöchernen Hülle des Rückenmarks in weit vollkommener Weise gewähren, als dies bisher möglich war.

Das Rückenmark selbst erscheint für die Röntgenstrahlen ganz durchgängig und giebt auch bezüglich seiner pathologischen Processe aktinographisch keinen Aufschluss, aber das Verhalten der Wirbelknochen und deren Beziehungen zu den Markerkrankungen lassen diagnostische Schlüsse zu, welche von wesentlicher Bedeutung zu werden versprechen. Diese Fortschritte beziehen sich erstens auf die Erkenntniss der Wirbelerkrankungen als Ursache von paraplektischen Lähmungen in Fällen, bei denen die Wirbelaffectionen durch die bisherigen Methoden nicht mit Sicherheit zu erkennen waren, zweitens auf die anatomische Untersuchung der Wirbelsäule selbst und deren traumatische Läsionen, wenn dieselben von so geringer Intensität sind, wie sie bisher nicht diagnosticirt werden konnten, drittens auf die osteoporotischen Veränderungen der Wirbelsäule, welche nach den eingehenden Untersuchungen Prof. Grunmachs in Beziehung zu myelitischen Processen stehen dürften.

Im Ganzen liess ich 30 Fälle untersuchen, von denen 11 mit fraglichen Befunden a priori ausgeschieden werden. Nur exacte Aufnahmen der Wirbelsäule in drei Projectionen, im sagittalen, frontalen und schrägen Durchmesser (Fechterstellung) liefern verwerthbare Resultate; von den zu schildernden Fällen betrafen 10 primäre Erkrankungen der Wirbelsäule mit Paraplegie durch secundäre Rückenmarkserkrankung. Die übrigen 9 Fälle stellen primäre Erkrankungen des Markes und seiner Häute dar.

Von Wirbelaffectionen wurden untersucht Fälle von Spondylitis, Halisteresis, osificirender Spondylarthritis, Tumoren, Fracturen und Subluxationen.

Herr Prof. Grunmach wird im Anschlusse an die Schilderung der klinischen Befunde die Projectionsbilder der von ihm mit grosser Gründlichkeit vorgenommenen Aufnahmen demonstriren und im Anschluss über die von ihm angewandte Röntgentechnik berichten.

I. Compressio medullae dorsalis e spondylitide tuberculosa.

(Fig. 2.)

Fall A. 26j. Inspectorsfrau R. Aufgenommen 28. Januar 1902.

Anamnese: Patientin war bis auf die in der Kindheit überstandenen Masern stets gesund; die jetzige Erkrankung begann allmählich vor $1^1/_2$ Jahren mit Kribbeln und zunehmender Schwäche in den Beinen. Seit 14 Monaten ist Patientin gehunfähig, seit einem Jahre bestehen Zittern und klonische Zuckungen der Beine, zeitweise Incontinentia urinae.

Befund: Gracile mässig gut genährte Frau, beträchtliche Atrophie und totale spastische Lähmung beider Beine; zeitweise klonische Zuckungen, Contracturen in den Hüft- und Kniegelenken. Sensibilität ist ungestört. Beiderseits bestehen Patellarclonus und Fussclonus. Babinski positiv. Die Reflexe an den Armen und am Unterkiefer sind normal. Incontinentia vesicae. Im Bereiche des 7. Brust- bis 3. Lendenwirbels besteht eine ganz geringe Kyphoskoliose; nirgends ist eine spontane oder Druckschmerzhaftigkeit vorhanden. Mittelst der Lumbalpunktion wurden unter normalem Druck 10 ccm klarer, hellgelber Cerebrospinalflüssigkeit entleert, in welcher sich ziemlich viele Leucocyten fanden. Die inneren Organe der Patientin lassen keine pathologischen Befunde erkennen.

Mit Rücksicht auf das Fehlen der Wirbelschmerzhaftigkeit und des Gibbus war die Myelitis anfangs für luetisch gehalten und die Patientin einer antisyphilitischen Kur — allerdings erfolglos — unterzogen worden. Um so überraschender war der Röntgenbefund. Er ergab einen tiefdunklen Schatten in der Gegend des 8. und 9. Brustwirbels mit Verschiebung und Quetschung der Wirbelkörper. Das Bild entsprach einer ausgedehnten cariösen Zerstörung der genannten Wirbelkörper mit Callusbildung (siehe Figur 2). Nachträglich wurde der tuberculöse Charakter dieser fast ohne jede Deformität und Schmerzhaftigkeit einhergehenden Wirbelaffection durch den positiven Ausfall der Tuberculinreaction bei der sonst völlig gesunden Patientin bestätigt. Es ist klar, dass die Feststellung der Diagnose durch das Röntgenverfahren auch die Prognose, sowie die Therapie des Falles in andere Bahnen gelenkt hat. Die Patientin wurde dem Suspensionsverfahren unterzogen; gegen die Zuckungen und Contracturen wurden Nitroglycerin (3 Mal täglich $^1/_2$ mmg in Tabletten) und Lumbalinfusionen mit Chloralhydrat 0,5 in 5 ccm Cerebrospinalflüssigkeit gelöst) angewendet, worauf die spastischen Zustände vorübergehend nachliessen. Auch die Inkontinenz der Blase wurde behoben und die Beweglichkeit der Beine etwas gebessert, doch kann die Patientin auch jetzt noch nicht gehen.

II. Kyphoscoliosis (Halisteresis), Compressio medullae dorsalis.

Fall A. Erna D., 13jähr., Sattlerstochter. Aufgenommen am 24. September 1902. Die Erkrankung begann vor 4 Jahren mit schmerzloser, allmählich zunehmender Verkrümmung der Wirbelsäule. Patientin wurde ein Jahr erfolglos mit Suspension behandelt. Seit 5 Monaten besteht eine Lähmung des rechten und in geringem Grade auch des linken Beins, Gehunfähigkeit. Auch eine elektrische Behandlung blieb erfolglos.

Befund: Zartgebautes, schwächliches Mädchen mit hochgradiger, linksseitiger Kyphoskoliose; spastische Paraparese, besonders des rechten Beines. Die Sensibilität war ungestört; die Patellarreflexe waren erhöht, der Fussclonus besonders rechterseits gesteigert. Im Gegensatz zu dem vorher geschilderten Falle wurde mit Rücksicht auf den spitzwinkligen und schmerzhaften Gibbus die Diagnose Spondylitis tuberculosa mit nachfolgender Compression des Rückenmarks gestellt.

Die Röntgenuntersuchung ergab jedoch eine rhachitische, spitzwinklige Kyphose ohne cariöse oder entzündliche Knochenveränderungen. Die Wirbelschatten waren besonders an der Concavität der Krümmung und unterhalb des Gibbus gleichmässig aufgehellt, was Grunmach auf eine Verminderung der Kalksalze (Halisteresis zurückführt, wodurch auch die Knickung veranlasst sei. Die diagnostische Unterscheidung zwischen Halisteresis und Caries der Wirbel war selbstverständlich von wesentlicher Bedeutung für die Prognose und Therapie des Falles. Die Röntgenuntersuchung wurde durch den negativen Ausfall der nachträglich vorgenommenen Tuberculininjection bestätigt.

Patientin verliess einige Tage später das Krankenhaus.

Fall B. 59jähr. Metallgiesser H. Aufgenommen am 5. September 1902, entlassen am 29. 9. 1902.

Anamnese: Der Patient ist seit Kindheit in hohem Grade kyphoskoliotisch. Die jetzige Erkrankung begann allmählich vor 5 Jahren mit krampfartigen Schmerzen, Zittern und Schwäche in den Beinen, welche schliesslich das Gehen ohne Unterstützung nicht möglich machten.

Vor 4 Jahren wurde der Patient mit Jod, Bädern und Elektricität behandelt; nur vorübergehender Erfolg. In letzter Zeit magerte Patient stark ab.

Befund: Kachectischer Mann mit hochgradiger, rechtsseitiger Kyphoskoliose. Emphysem und Infiltratio tbc. apicum pulmonum. Die unteren Extremitäten waren paretisch. Es bestanden keine Spasmen oder Contracturen. Der Patient konnte nur mit Unterstützung aufrecht stehen. Die Sensibilität war ungestört, die Patellarreflexe gesteigert, zeitweilig bestand Tremor der Beine. Babinski'scher Reflex negativ, d. h. = 0.

Die Wirbelsäulen-Deformität bestand seit Kindheit und hat möglicherweise unter dem Einflusse der Senescenz zugenommen und zur Markcompression geführt.

Aktinographisch liess sich eine deutliche Aufhellung der Brustwirbelschatten feststellen, was Herr Grunmach gleichfalls auf eine Halisterese bezieht. Die einzelnen Wirbelcontouren waren unverändert. Der Patient wurde innerhalb eines Monats durch das Suspensionsverfahren, durch Uebungstherapie verbunden mit reichlicher Ernährung, sowie durch warme Bäder soweit gebessert, dass er schliesslich ohne jede Unterstützung gehen konnte; dies wies gleichfalls auf eine Compression und nicht auf eine Erkrankung des Markes hin. Die Anlegung eines Stützcorsetts verweigerte er.

Die radiagraphische Sicherstellung der Diagnose als Markcompression in Folge der Kyphose (gegenüber Caries) ist somit auch in diesem Falle von Bedeutung gewesen.

III. Spondylarthritis ossificans.

Fall A. 33jähr. Kaufmann L. Aufgenommen am 4. Juli 1901.

Anamnese: Der Patient hat seit 17 Jahren wiederholt an Gelenkrheumatismus, besonders im linken Hüft- und rechten Schultergelenke gelitten. Im Jahre 1889 acquirirte er Lues und machte eine Inunctionskur durch; er litt seither 6 Mal an Iritis. Die gegenwärtige Erkrankung begann vor zwei Jahren mit Steifigkeit im Nacken und Kreuz, welche seit Februar 1901 derart zunahm, dass er nur mit vollkommen steifer Wirbelsäule gehen konnte. Wegen Verfolgungswahnideen wurde er in der psychiatrischen Klinik internirt und von dort nach Besserung seines psychischen Leidens wegen Gelenkschmerzen in die I. med. Klinik verlegt.

Befund: Beträchtlich abgemagerter anämischer Mann von schlaffer Musculatur. Das linke Hüftgelenk und beide Schultergelenke sind schmerzhaft und contracturirt. Steifheit der ganzen Wirbelsäule mit Ausnahme des Atlanto-Occipitalgelenks. Die Wirbelsäule verhält sich, selbst bei passiven Bewegungsversuchen, wie ein starres Rohr. Kyphose der unteren Halswirbel- und der oberen Brustwirbelsäule. Die physiologische Lendenwirbellordose ist aufgehoben; Skoliose der Lendenwirbelsäule. Die Sensibilität, der Muskelsinn, die motorische Kraft und die Reflexe sind ungestört. Der Patient wurde dem Extensionsverfahren, gymnastischen Proceduren und einer Inunctionskur unterzogen, leider erkrankte er zwei Monate nach seiner Aufnahme an einer schweren Dysenterie und erlag einer profusen Darmblutung.

Im Einklange mit dem klinischen Befunde ergab auch die Radiographie eine besonders stark in der Lendenwirbelsäule ausgeprägte Verknöcherung der Bandscheiben, erkennbar an den dunklen Intervertebralräumen.

Bei der Autopsie erwies sich die Wirbelsäule in der That in ein starres Rohr verwandelt. Die Bandscheiben waren in ihrer Randzone verknöchert; die Kapseln der verödeten Wirbelgelenke, desgleichen die Ligamenta inter-

cruralia und zumeist auch die Ligamenta interspinalia waren ossificirt; ebenso die costovertebralen Bänder und Gelenke sämmtlicher Rippenpaare. Die Dura spinalis war nur in der Höhe des zweiten Halswirbels verdickt, die übrigen Rückenmarkshäute und das Rückenmark selbst waren intact. (Vergl O. Niedner, chron. ankylosirende Wirbelsäulenentzündung, Festschrift für v. Leyden II. Bd. S. 287.) Es handelte sich somit nicht um eine Deformität der einzelnen Wirbel, sondern um eine Verknöcherung des Bandapparates, wie ich sie bereits im Jahre 1873 in meiner „Klinik der Rückenmarkskrankheiten" Bd. 1 S. 270—274 beschrieben habe.

Der geschilderte anatomische Befund erklärt auch das Röntgenbild bei einem zweiten klinisch ähnlich verlaufenen Falle von ossificirender Spondylarthritis, wie sie gegenwärtig als Spondylosis rhizomelique (insbesondere von Strümpell, P. Marie, Bechterew u. a.) beschrieben wurde.

Fall B. Ein 50jähriger Mann R. Aufgenommen 14. Mai 1901.

Anamnese: Der Patient leidet seit 4 Jahren an einer allmählich zunehmenden Steifigkeit der Wirbelsäule und einer Parese der unteren Extremitäten.

Befund: Abgemagerter Patient. Die Wirbelsäule mit Ausnahme des Atlanto-Occipitalgelenkes vollständig starr und im Brusttheile kyphotisch. Beide Hüftgelenke contracturirt. Spastische Parese beider Beine. Auch in diesem Falle waren die Brustwirbelkörper radiographisch nur undeutlich differenzirbar und die Intervertebralräume ähnlich den Wirbelknochen von Schatten erfüllt, welche auf die Ossification der Bandscheiben hinwiesen. Die Sagittalaufnahme der Wirbelsäule ergab eine vor den Dornfortsätzen der Brustwirbel gelegene mäandrisch verlaufende Schattenlinie, welche den ossificirten Wirbelgelenken entsprechen dürfte.

IV. Tumoren der Wirbelsäule.

Fall A. Carcinommetastasen der Wirbelsäule.

45jährige Näherin Frau P. Aufgenommen am 13. August 1902, gestorben am 18. November 1902.

Anamnese: Im Februar 1902 wurde der Patientin die rechte Mamma wegen Carcinom amputirt und die Axillardrüsen ausgeräumt. Bald darauf traten Schmerzen im Rücken und im Kreuz auf, welche bis in die unteren Gliedmaassen ausstrahlten. In den nächsten Monaten traten noch Gesichtskrämpfe und eine Lähmung der unteren Extremitäten auf.

Befund: Kachectische Patientin. Der Kopf ist nach der rechten Seite geneigt und wird in dieser Lage starr festgehalten. Starre Fixation der Wirbelsäule; passive Bewegungsversuche scheitern an der excessiven Schmerzhaftigkeit. Während der Schmerzanfälle besteht ein Tremor des rechten Fusses. Zeitweilig traten Facialiskrämpfe auf. Es bestanden ferner Nystagmus horizontalis, Paralyse des rechten und Parese des linken Beines. Passive Bewegungs-

versuche der Beine waren äusserst schmerzhaft. Die Sensibilität war im übrigen ungestört. Der Patellar- und Achillessehnenreflex waren rechts erloschen und links erhöht; die Bauchdeckenreflexe fehlten, der Tricepsreflex war beiderseits lebhaft.

Der IV., V., XI. und XII. Brustwirbel, desgleichen der I., II. und III. Lendenwirbel waren druckempfindlich; die beiden letzten Brustwirbel und der I. Lendenwirbel waren prominent. Die Patientin erlag am 18. November ihrem Leiden; in den letzten Wochen bestanden continuirliches Fieber, Bronchitis und Nephritis. Die Diagnose der Carcinommetastasen in der Wirbelsäule konnte wohl nicht zweifelhaft sein, immerhin war das Ergebniss der Röntgenphotographie von grossem Interesse.

Die Röntgenuntersuchung ergab eine seitliche Knickung der Wirbelsäule am Uebergange des Halstheiles in den Brusttheil in Folge Spontanfractur eines erweichten Wirbels. Ferner war die Lendenwirbelsäule von einem tiefdunklen Schatten durchsetzt und umlagert, welcher auf Krebsmetastasen hinwies. Die Autopsie der 11 Monate nach der Mammaamputation verstorbenen Frau ergab zahlreiche Metastasen in dem Schädeldach, den Rippen, dem Brustbein, dem rechten Femur und dem rechten Humerus. Auch in der Pleura und im Becken lagen zahlreiche disseminirte Krebsknoten. Ausserdem bestand eine Pachymeningitis pseudomembranacea haemorrhagica interna. Ein von Herrn de la Camp von der exstirpirten Wirbelsäule gemachtes Radiogramm wies in Uebereinstimmung mit der in vivo gemachten Aufnahme nebst der Spontanfractur des I. Brustwirbels noch zahlreiche Aufhellungsherde in den Brust- und Lendenwirbeln auf, denen — wie die nachfolgende Durchsägung der Wirbelsäule bewies — metastatische Krebsknoten entsprachen.

Fall B. Sarkommetastase in der Wirbelsäule.
(Fig. 3, 4 und 5.)

33jähriger Steinmetz H. Aufgenommen am 26. Mai 1902, gestorben am 21. December 1902.

Anamnese: Der Patient hat in der Kindheit Typhus überstanden. Die gegenwärtige Erkrankung begann im August 1901 mit Oedemen der Beine und des Penis. Seit Mai 1902 bestand eine Schmerzhaftigkeit in der Gegend beider Ischiadici und eine Parese der Beine.

Befund: Mittelgrosser Patient, starke Blässe der Haut und der Schleimhäute, tuberculöse Infiltration des rechten Oberlappens und der linken Lungenspitze, Hypertrophie des linken Ventrikels; Albuminurie (2 pCt.), im Sediment waren granulirte und Fettkörnchencylinder vorhanden. Es bestanden ferner Ascites und starke Oedeme der unteren Extremitäten. Die Tuberculinreaction war positiv.

Im weiteren Verlaufe bildete sich ein äusserst schmerzhafter Tumor im

oberen Drittel des linken Oberschenkels mit Verkürzung des Beines und schliesslich eine schlaffe Lähmung beider Beine mit Erlöschen der Sehnenreflexe aus. Bei der Punction des Tumors gelangte man nach Durchsetzung einer dünnen Knochenschale in ein schwammiges Gewebe, aus welchem einige Bröckel aspirirt wurden; sie enthielten mikroskopisch unveränderte Markzellen, aber keine Eiterzellen. Seit dem 18. August 1902 war die Paralyse beider Beine vollständig; die letzteren waren in hohem Grade hyperästhetisch. Bereits auf leise Berührungen und geringe passive Bewegungen erfolgten intensive Schmerzen. Der Muskelsinn und die übrigen Sensibilitätsquantitäten waren normal.

An der Wirbelsäule war die Gegend des XII. Brust- bis IV. Lendenwirbels ödematös geschwollen; der I. Lendenwirbel war druckempfindlich.

In der Chloroformnarkose war die Fractur des linken Oberschenkelschaftes unterhalb des Trochanter minor deutlich nachweisbar. Extension und Ausgleichung der Verkürzung, Streckverband mit Gewichtsextension.

Die Röntgenuntersuchung ergab eine Fractur des rechten Femur unterhalb des Trochanter minor, zugleich mit einer beträchtlichen Aufhellung und unregelmässigen Verbreiterung des darunter gelegenen Diaphysenstückes (Fig. 3); die schwammige Auflockerung des Knochenschattens entspricht nach der Anschauung Prof. Grunmach's einer Knochenneubildung mit Spontanfractur.

Die aktinographische Untersuchung der Wirbelsäule ergab in dem unteren Theile der Brust- und in dem oberen Theile der Lendenwirbelsäule einen abnorm dunklen, gut umschriebenen Schatten, welcher einer Wirbelmetastase entsprechen dürfte (Fig. 4).

Der Patient verstarb am 21. December 1902. Die Autopsie bestätigte die Röntgenbefunde. Es handelte sich um ein Sarkom des linken Femur und um Metastasen im XII. Brust- und I. bis II. Lendenwirbel. (Fig. 5.)

V. Wirbeltraumen.

Fall A. Cervicalmyelitis nach Wirbelfractur.

(Fig. 6, 7, 8.)

49jähriger Arbeiter K. Aufgenommen am 3. März 1902, gebessert entlassen am 15. Januar 1903.

Anamnese: Der Patient stürzte vor 10 Monaten von einer Treppe herunter und fiel rücklinks aufs Genick. Er war mehrere Stunden bewusstlos; hierauf traten eine Gefühllosigkeit und Lähmung sämmtlicher vier Gliedmaassen, desgleichen Harnretention auf. Nach 3 Wochen begann die Restitution der Beweglichkeit; zuerst im rechten Bein, hierauf im rechten Arm und schliesslich auch linkerseits.

Befund (einen Monat nach dem Unfalle): Patient klagt über Schmerzen

im Nacken, im Kreuz und in den linksseitigen Gliedmaassen, ferner über taubes Gefühl in den Armen und Beinen, besonders links. In der Gegend des 3. und 4. Halswirbels war ein harter, schmerzhafter, kleinhühnereigrosser Callus zu fühlen. Es bestanden ferner eine spastische Parese beider Arme, links stärker und mit Beugecontractur der Finger verbunden. Keine Atrophieen; keine Entartungsreaction. Im linken Bein bestanden Parese und tonische Muskelkrämpfe; im Medianus- und Ulnarisgebiet des linken Unterarmes und der linken Hand, sowie im rechten Ulnarisgebiet bestanden Anästhesien. An der Vorderfläche beider Unterschenkel und Füsse fanden sich gleichfalls einzelne anästhetische Zonen.

Patellar- und Fussclonus bestehen linkerseits, rechts nur gesteigerte Reflexe. Auch der Cremaster-Biceps- und Tricepsreflex waren links stärker als rechts. Die Diagnose lautete Erschütterung bezw. Hämorrhagie des Halsmarks; an eine Läsion der Wirbel wurde gedacht, doch konnte diese vor der Prüfung mittelst der Röntgenphotographie nicht völlig klar gestellt werden.

Der Patient wurde einer methodischen Suspensionsbehandlung, verbunden mit Uebungen, unterzogen, und erhielt intern Jodkalium. Gegenwärtig kann der Patient selbstständig und sicher gehen. Es besteht noch eine Parese der linken Hand, weitaus geringer als zu Beginn der Behandlung. Der früher minimale linksseitige Händedruck beträgt gegenwärtig, am Dynamometer gemessen, 65 Einheiten, rechts 120 Einheiten.

Dieses günstige Ergebniss der Behandlung ist in klarer Weise aus den vor und nach der Extensionscur aufgenommenen Radiogrammen erkennbar.

a) Vor der Behandlung war die Halswirbelsäule stark lordosiert; der dritte und vierte Halswirbelschatten waren ineinander verschoben und verschwommen. Die Intervertebralräume der genannten Wirbel waren verstrichen und deren Dornfortsätze übereinander geschoben. (Fig. 6.)

b) Nach sechsmonatlicher Extensionsbehandlung waren die genannten Wirbelkörper in Bezug auf ihre Contour und Structur deutlich differencirt, die Lordose geringer und die Spalten zwischen den Körpern und Dornfortsätzen breiter. (Fig. 7.) Bei der Frontalaufnahme erwiesen sich der 3. und 4. Wirbelkörper in der rechten Hälfte dunkler als in der linken (Fig. 8). In ersterer war also die Restitution besser ausgesprochen, als in der linken Hälfte, in welcher die Knochensubstanz noch deutlich aufgehellt (traumatische Osteoporose) und die Intervertebralräume noch sehr verwaschen waren.

Im Einklange mit dem Röntgenbefunde steht auch das klinische Verhalten: Fortbestehen der Parese und der Sensibilitätsstörungen in der linken oberen Extremität. Auch eine vor der Entlassung des Patienten (fast ein Jahr nach der Verletzung) neuerdings vorgenommene Röntgendurchstrahlung ergab hinsichtlich der Wirbelosteoporose keine

Veränderung. Die Röntgenbilder der Unterarme und Hände ergaben beiderseits normale Knochenstructur.

Nicht ganz so eindeutig liegen das klinische und das aktinographische Bild im nächsten Falle.

Fall B. 34jähr. Elektromechaniker C. aus Transvaal. Aufgenommen am 26. März 1902, entlassen am 26. April 1902.

Anamnese: Der Patient erlitt im März 1898, auf einer Telegraphenleiter stehend, einen elektrischen Schlag von angeblich 12000 Volt und fiel besinnunglos mit dem Rückgrat auf Ackerboden. Der Patient war 4 Stunden bewusstlos und wurde hierauf in das Krankenhaus zu Johannesburg transportirt. Daselbst lag er die nächsten 3 Monate mit Parese beider Beine, besonders rechterseits und mit Incontinentia alvi et urinae. Diese Erscheinungen gingen im nächsten Jahre bis auf eine stationär bleibende Parese des rechten Beines zurück.

Befund: Grosser kräftiger Mann; am rechten Oberarm befindet sich eine ausgedehnte Brandnarbe vom elektrischen Schlage herrührend. Spastische Parese des rechten Beines; die Peronaei und die Kniebeuger sind am stärksten befallen.

Es bestand ferner vorne von der 4. Rippe an und rückwärts von der Spina scapulae nach abwärts bis zu den Zehen eine complette Thermanästhesie. Das linke Bein war total anästhetisch, das rechte paretische Bein war mit Ausnahme der complet anästhetischen Wadengegend tactil normal empfindlich; es befand sich fast andauernd in zitternder Bewegung. Die Patellarreflexe waren beiderseits stark erhöht, der Fussclonus war rechts deutlich ausgeprägt, links fehlend; der Babinski'sche Reflex war rechts positiv. Der 10. Brustwirbel war druckempfindlich und die Haut über den darunter liegenden vier Wirbeln hyperästhetisch. Die klinische Wahrscheinlichkeit lautete Hämatomyelie in der Höhe des 10. Brustwirbels.

Die Röntgenuntersuchung ergab eine Verstärkung und ein Verwaschensein der Schatten des 8., 9. und 10. Brustwirbels; auch die betreffenden Intervertebrallöcher waren von einem dunklen Schatten eingenommen und die Dornfortsätze verschwommen. Dieser Befund lässt keine bestimmte Schlussfolgerung zu, doch hält es Prof. Grunmach für möglich, dass es sich hierbei um die Residuen einer Verletzung der Dura mater und der Wirbelsäule handeln könne. Auch bei diesem Patienten wurde die Parese durch eine combinirte physikalische Behandlung (Uebungstherapie, warme Bäder, Elektricität) soweit gebessert, dass er mit selbstständiger Gehfähigkeit entlassen werden konnte.

Im Anschluss an die geschilderten Unfallverletzungen der Wirbelsäule sei noch ein dritter Fall von Subluxation der Halswirbelsäule geschildert.

Fall C. Bulbärparalyse, Subluxation des III. und IV. Halswirbels. (Fig. 9.)

Eine 34jährige Patientin, Frau S., besitzt seit Kindheit eine lordotische Verbiegung der auffallend langen Halswirbelsäule, über deren Entstehung sie

nichts Näheres anzugeben weiss. In den letzten Jahren hatte Patientin zahlreiche schwere, psychische Aufregungen durchgemacht. Seit 4 Jahren leidet Patientin an den ausgesprochenen Symptomen der atrophischen Bulbärparalyse (Veränderung der Gesichtszüge, Schlaffheit der Lippenmusculatur, lallende Sprache, Zungenlaute fast unverständlich, Atrophie und unvollkommene Beweglichkeit der Zunge, Speichelfluss, Muskulatur der Arme und Hände schlaff, zum Theile deutliche Atrophie, besonders der Daumenmuskeln und der Interossei bei normaler elektrischer Reaction). Bei der manuellen Untersuchung der Halswirbelsäule ist nur eine Depression in der Gegend des III. und IV. Dornfortsatzes nachweisbar.

Die Röntgenaufnahme (durch Herrn Geheimrath Hoffa) ergab eine beträchtliche Lordose der Halswirbelsäule, deren tiefster Punkt auf die stark eingesunkenen Dornfortsätze des III. und IV. Halswirbels fällt (Fig. 9). Die betreffenden Wirbelkörper überragen vorn das Niveau der übrigen Halswirbel und ihre Bandscheiben sind vorn verbreitert. Die Contouren und die Structur der genannten Halswirbel sind ausserdem verschwommen und abnorm aufgehellt (Osteoporose). Wahrscheinlich handelt es sich hierbei um einen entzündlichen Vorgang mit Subluxation der genannten Wirbelkörper nach vorn. Es ist nach diesem Radiogramme nicht unwahrscheinlich, dass die Symptome der Bulbärparalyse durch Ausbreitung der entzündlichen Veränderungen von den erkrankten Halswirbeln auf die Medulla oblongata bedingt sein dürften. Die Patientin erhielt eine extendirende Halscravatte.

II.

Zur zweiten Gruppe gehören neun Fälle von primären Entzündungen und Degenerationen des Rückenmarks und secundären Knochenerkrankungen. In 8 Fällen war die Wirbelsäule osteoporotisch; 7mal war hierbei Lues vorangegangen.

VI. Myelitis. Osteoporose.

Fall A. Dorsalmyelitis.
(Fig. 10 und 11.)

36jährige Lehrersfrau S. Aufgenommen am 5. Januar 1901.

Anamnese: Vor 7 Jahren acquirirte sie Lues und machte eine Sublimatinjectionscur durch. Die gegenwärtige Erkrankung begann plötzlich vor $1^1/_2$ Jahren mit Kreuz- und Magenschmerzen, Erbrechen, Taubheitsgefühl und Parese im linken Bein. Nach 3 Wochen setzte plötzlich eine Lähmung des rechten Beins ein. Zeitweise bestanden Harnretention und Incontinentia alvi.

Befund: Gracile Frau von mässigem Ernährungszustande, fieberfrei. Sie klagt über Taubheitsgefühl von der Nabelhöhe nach abwärts und über reissende Schmerzen in beiden Beinen, in welchen zeitweise Zuckungen auftreten. Es bestehen eine spastische Lähmung beider Beine, links total, rechts

hochgradig, ferner Kniecontracturen und Spitzfüsse. Die Patellar- und Plantarreflexe sind erhöht; Fussclonus links stärker als rechts. Die Bauchdeckenreflexe fehlen. Incontinentia alvi et vesicae. Die Sensibilität war mit Ausnahme einer Thermanästhesie und einer tactilen Hypästhesie an beiden Unterschenkeln normal.

Der Dornfortsatz des I. Lendenwirbels und die Querfortsätze der unteren Lendenwirbel waren druckschmerzhaft, aber nicht prominent.

Es bestanden ferner eine eitrige Cysto-pyelitis und ein fast handgrosser Decubitus am Kreuzbein und an den Fersen.

Die Behandlung bestand in Suspension, Extension, Streckung der Kniecontracturen in Redressionsapparaten, Jodipin, Inunctionscur. Die Patientin erhielt ferner gegen die Zuckungen 3mal täglich ein halbes Milligramm Nitroglycerin und wurde in sorgfältigster Weise ernährt. Gegen die Cystitis wurden Blasenspülungen (Ichthyol-Chloroform-Borsäure) und Urotropin verwendet. Der grosse Decubitus am Os sacrum wurde mit Wasserstoffhyperoxyd bepinselt, die unterminirten Gewebsbrücken gespalten und mit Jodoformgaze tamponirt.

Patientin machte während ihres $1^1/_2$jährigen Spitalsaufenthaltes noch eine Reihe von intercurrenten Erkrankungen (Angina, Pneumonie, Panaritium, Erysipelas faciei) durch.

Der Curerfolg nach einjähriger Behandlung besteht in Restitution der Beweglichkeit, in Behebung der Contracturen und der Incontinenz; der Decubitus ist fast ausgeheilt und die Reflexsteigerung vermindert. Die Patientin vermag bereits ohne jedwede Unterstützung zu gehen.

Das besondere Interesse dieses Falles gebührt den Röntgenbildern, welche — zeitlich 7 Monate von einander geschieden — deutlich die Besserung der Knochenstructur demonstriren.

a) Das ältere Bild (Fig. 10) ergab eine beträchtliche Osteoporose der Lendenwirbelsäule, erkennbar an der starken Aufhellung der Wirbelschatten im Diapositiv, während die Brustwirbel das normale Schattenbild geben. Die Thatsache, dass der am Os sacrum gelegene, mit Jodoformgaze leicht bedeckte Decubitus (Dec.) sich von der darüber befindlichen ganz aufgehellten Lendenwirbelsäule als tiefdunkler Schatten abhebt, beweist, dass die ganz auffallende Durchleuchtbarkeit der Wirbelsäule nicht an der Aufnahme, sondern an der veränderten Spongiosastructur (Osteoporose, Knochenatrophie) gelegen war.

b) Die zweite Aufnahme (7 Monate darnach) ergiebt hingegen eine entschiedene Besserung der Knochenstructur; die Osteoporose ist bis auf einzelne kleine Herde geschwunden; die Lendenwirbelcontouren sind schärfer, ihr Schattenbild dunkler, der Norm sich nähernd. Dieser Befund blieb auch bei einer neuerlichen, drei Monate nach der zweiten Aufnahme vorgenommenen Untersuchung der gleiche (Fig. 11). Die Wirbelsäule wurde wiederholt mit verschiedenen Expositionszeiten

bei gleichbleibender Röhre radiographirt und in einem Versuche sogar die Weichtheile fast vollständig durchstrahlt, trotzdem blieb das dunkle Schattenbild der Lendenwirbel erhalten.

Die Radiographie liess somit in diesem Falle trotz der Druckschmerzhaftigkeit der Lendenwirbelsäule nur eine Osteoporose erkennen, welche gegenwärtig nach der Heilung der Paraplegie fast völlig geschwunden ist. Auch der negative Ausfall der nachträglich vorgenommenen Tuberculininjectionen steht im Einklange mit dem Röntgenbefunde. Dieser Fall steht somit im Gegensatze zu dem erstgeschilderten (s. S. 7): Dort Spondylitis ohne Wirbelschmerzhaftigkeit, hier Wirbelschmerzhaftigkeit ohne Spondylitis.

Auch in dem folgenden Falle wurden zwei Aufnahmen, und zwar vor und nach einer Inunctionscur gemacht.

Fall B. Peripachymeningitis luetica.

34jährige Tischlersfrau K. Aufgenommen am 26. September 1902.

Anamnese: Der Gatte der Patientin hat sich vor $2^1/_2$ Jahren luetisch inficirt; sie selbst hat angeblich weder ein Ulcus, noch ein Exanthem bemerkt, doch hat sie vor zwei und abermals vor einem Jahre einen Abortus (im 2. Monate der Gravidität) durchgemacht. Die jetzige Erkrankung besteht seit einigen Wochen und äusserte sich vorerst in Unsicherheit im Dunklen; seit dem 20. September 1902 bestehen Schmerzen und Taubheitsgefühl in beiden Knieen, ferner Doppeltsehen und häufiger Harndrang.

Befund: Grosse, gut genährte Patientin, fieberfrei, stark schwankender Gang. Am linken Auge bestehen Ptosis und eine Parese des Nervus abducens. Die Pupillen sind mittelweit und reagiren träge. Es besteht ferner eine Ataxie der Beine; keine Paresen; der Tastsinn ist an beiden Unterschenkeln herabgesetzt; der Ortssinn ist an den Beinen deutlich gestört, der Gelenksinn erhalten. Die Patellarreflexe sind erloschen, desgleichen die Achillessehnen- und Sohlenreflexe. Der Babinski'sche Reflex ist nicht pathologisch. An der Wirbelsäule bestand keine Anomalie.

Am 4. October trat eine plötzliche Verschlechterung ein: vollständige Lähmung beider Beine, Ptosis auch rechterseits, Hypästhesie und Hypalgesie zwischen der V. und X. Rippe und an der Vorderfläche der Oberschenkel, Retentio urinae.

Die Patientin wurde einer Inunctionscur unterzogen und erhielt intern Jodnatrium. Unter dieser Behandlung gingen die geschilderten Erscheinungen bereits in den nächsten Wochen zurück. Die Ptosis und Urinretention wurden behoben, die hypästhetischen Zonen nahmen an Ausdehnung ab und die Beweglichkeit besserte sich derart, dass die Patientin einen Monat nach der Einleitung der Inunctionscur bereits mit Stockstütze stehen und gehen konnte.

Von dieser Patientin wurden zwei Röntgenaufnahmen gemacht, und zwar die erste vor der Inunctionscur und die zweite einen Monat

darnach. Die erste Röntgenuntersuchung ergab in der Höhe des VI. bis IX. Brustwirbels einen spindelförmigen Schatten um die Wirbelsäule, der II., III. und IV. Lendenwirbel erschienen hingegen ungewöhnlich aufgehellt, was Herr Prof. Grunmach auf osteoporotische Veränderungen bezog.

Ein Monat nach der energischen antiluetischen Cur änderte sich das Bild. Die Contouren der genannten Brustwirbel erschienen etwas schärfer, die osteoporotische Aufhellung der Lendenwirbel etwas geringer, was Herr Grunmach auf eine reichlichere Ablagerung von Kalksalzen zurückführt. Mit der Besserung der Knochenstructur ging somit nach Gr. auch ein Rückgang der Krankheitssymptome einher.

Fall C. Peripachymeningitis und Myelitis luetica.
(Fig. 12.)

39jähriger Maler G. Aufgenommen am 22. Mai 1902, gestorben am 4. Juli 1902.

Anamnese: Der Patient acquirirte vor 10 Jahren Lues und hat wiederholt Inunctions- und Injectionscuren durchgemacht. Die Frau des Patienten hat 6mal abortirt.

Die gegenwärtige Erkrankung begann allmälig vor 4 Jahren mit Schwäche in den Gliedern, Appetitlosigkeit und Erbrechen. Patient wurde im Sommer 1899 in der Charité mit Bädern, Elektricität und Jodkali behandelt, ohne Erfolg; die Schwäche in den Beinen nahm stetig zu, so dass Patient nicht mehr stehen, noch gehen konnte; zudem stellten sich Stuhlverstopfung und Urinbeschwerden ein. Seit März 1902 ist Patient ans Bett gefesselt und von schmerzhaften Contractionen in den Beinen, sowie Incontinentia vesicae viel geplagt.

Befund am 22. Mai 1902: Kräftiger untersetzter Mann, welcher mit gekrümmten, stark angezogenen Beinen in activer Rückenlage im Bette liegt. Die rechte Gesichtshälfte und die rechte Hand sind blasser wie links, das rechte Bein ist wärmer als das linke. An den Lungen und am Herzen ist nichts Krankhaftes nachweisbar, die Milz ist leicht vergrössert. Es bestehen septische Temperaturen mit Steigerungen bis zu 41°. Am Kreuzbein befindet sich ein handtellergrosser, gangränöser Decubitus.

Patient vermag sich nicht aufrecht zu halten; das rechte Bein ist paretisch, die Wadenmuskulatur beiderseits atrophisch, zeitweise bestehen schmerzhafte Muskelcontractionen in den Beinen. Die Coordinationsbewegungen sind nicht gestört. Die Sensibilität ist bis auf eine Unsicherheit für spitz und stumpf im Bereiche des Abdomens und der Brust normal. Die Dornfortsätze sind nicht druckempfindlich, die Patellarreflexe sind bis zum Clonus gesteigert, die Triceps- und Radialisreflexe sind gleichfalls erhöht, der Babinskische Reflex ist links positiv, rechts angedeutet; es besteht zeitweise Incontinentia urinae.

Die in den ersten Tagen eingeleitete Mercurialcur wurde bald abgebrochen

wegen der zunehmenden Verschlechterung des Allgemeinbefindens und der vom zerfallenden Decubitus ausgehenden Sepsis. Tod am 4. Juli 1902.

Der Röntgenbefund der isolirten Wirbelsäule ergab, besonders in der oberen Hälfte der Brustwirbel eine beträchtliche Osteoporose, an der Aufhellung der Schatten erkennbar (Fig. 12). Vergleichsweise ist auf die gleiche Platte eine normale Wirbelsäule eines gleichaltrigen Mannes radiographirt, an welcher die symmetrischen Stellen deutlich verdunkelt sind.

Die histologische Untersuchung des Rückenmarksquerschnittes ergab eine erhebliche entzündliche Verdickung der Rückenmarkshüllen und eine Degeneration des Markes, besonders des rechten Seitenstranges; vornehmlich war die ganze Peripherie des Markes degenerirt (Verlust an markhaltigen Fasern, zahlreiche Fettkörnchenzellen) s. die oben stehende Zeichnung.

Fall D. Myelomeningitis lumbalis, Osteoporose.
(Fig. 13.)

Anamnese: 33jähriger Militärbeamter J. Aufgenommen am 21. Juli 1902.

Anamnese: Im Winter 1896 litt Patient an einer Vereiterung der Leistendrüsen, ohne dass er oder sein Arzt eine Genitalerkrankung nachweisen konnten. Vor 5 Jahren machte er ein Geschwür an der Unterlippe mit Halsdrüsenanschwellung durch. Kein Exanthem. Wiederholte Inunctionscuren. Die jetzige Erkrankung begann allmälig vor 2 Jahren mit Taubheitsgefühl und

periodischen Schmerzen im Verlaufe des rechten Ischiadicus. Ein halbes Jahr später traten eine Lähmung der rechten Zehen, Urinretention und Schmerzen in der linken Hüftgegend auf. Die Bewegungsstörung breitete sich noch im gleichen Monate auf das rechte Fuss und Kniegelenk aus. Die Lähmung war eine schlaffe. Im nächsten Monate (Juni 1901) waren bereits Muskelatrophien vorhanden. Im September 1901 breitete sich die Lähmung auch auf das linke Bein aus. Patient lag $1^1/_2$ Jahr im St. Hedwigs-Krankenhause und machte auch eine zweimonatliche Thermalcur in Wiesbaden durch, ohne Erfolg; ebenso wenig wirkten elektrische Proceduren und eine zweimal vorgenommene Inunctionscur.

Befund: Kräftiger, gut genährter Mann, vermag sich nur äusserst mühsam auf 2 Krücken fort zu bewegen. Die inneren Organe ohne pathologischen Befund.

Atrophie und schlaffe Lähmung der Gesammtmuskulatur beider Beine, vollständige Lähmung von den Knieen nach abwärts. Das linke Bein vom Nerv und Muskel galvanisch und faradisch unerregbar. Das rechte Bein faradisch unerregbar, galvanisch nur auf Maximalströme reagirend. Das Zuckungsgesetz und die Zuckungsform sind dabei normal. Die rechte Wadenmuskulatur ist auch für den galvanischen Strom unerregbar.

Entsprechend dem 2., 3. und 4. Sacralsegment befinden sich an der Rückenfläche beider Beine und an beiden Fusssohlen und Fussrücken anästhetische Gebiete. Der Gelenksinn und die Sehnenreflexe sind beiderseits erloschen.

Die Röntgenuntersuchung ergab vier osteoporotische Herde in der Mitte des XII. Dorsalwirbels und der oberen drei Lendenwirbel, erkennbar an fleckweisen Aufhellungen innerhalb der Wirbelschatten. Eine gleichzeitige Aufnahme der linken Hand und des linken Fusses auf einer Platte ergab einen deutlichen Unterschied der Knochenstructur: Die Handknochen waren normal, während die Fussknochen deutlich aufgehellt waren; es handelte sich somit auch hierbei um osteoporotische Veränderungen in den Knochen der gelähmten Gliedmassen.

Die Behandlung des Patienten bestand in Uebungen, Hydro- und Elektrogymnastik, Apparattherapie, unblutiger Nervendehnung, Sandbädern, Jodipin- und Sublimatinjectionen. Der Curerfolg besteht gegenwärtig in einer Zunahme der Bewegungsfähigkeit beider Knie- und Hüftgelenke, besonders rechterseits. Der Patient vermag mit einem Stützapparate für das linke Bein und mit Stockstütze zu gehen. Auch die galvanische Erregbarkeit der Muskulatur stellte sich linkerseits ein und nahm beiderseits allmälig zu. Eine neuerliche Aufnahme der Wirbelsäule ergab keine wesentliche Veränderung der osteoporotischen Herde.

Die Diagnose konnte schwanken zwischen peripherer Neuritis und Myelitis des untersten Rückenmarksabschnittes. Für die letztgenannte Diagnose sprach die segmentäre Vertheilung der Sensibilitätsstörungen;

die Röntgenuntersuchung erwies sich für die Sicherstellung der Diagnose von nicht unwesentlicher Bedeutung.

VII. Tabes dorsalis. Osteoporose.

Fall A. 39jähr. Fischer M. Aufgenommen am 20. Juni 1901.

Anamnese: Im Jahre 1885 stürzte P. aufs Kreuzbein, 1892 überstand er Lues, in deren Verlaufe ihm sämmtliche Haare ausfielen; der Patient machte eine reguläre Sublimatinjectionscur durch, ohne Erfolg. In den nächsten Jahren setzte er sich in seinem Berufe als Fischer zahlreichen Erkältungen und Durchnässungen aus. Die jetzige Erkrankung begann vor 3 Jahren mit gastrischen Krisen, lancinirenden Schmerzen in den Beinen, Unsicherheit beim Gehen, Blasen- und Mastdarmschwäche. Vor 2 Jahren machte er ohne Erfolg abermals eine Sublimatinjectionscur durch.

Befund: Blasser, kachectischer Patient; totale Alopecie; der Patient kann ohne Unterstützung nicht stehen, die Beine sind in hohem Grade atactisch, in geringem Grade die Arme. Der Tastsinn ist an der linken Stirnhälfte, ferner am Rumpfe von der Brustwarzenhöhe bis oberhalb des Nabels, ferner im Ulnarisgebiete beider Unterarme und in der Gegend des linken Kniegelenkes erloschen. Parästhesien an der Stirn und in den Armen. Die Brust-, Rücken- und Bauchhaut sind thermanästhetisch. An den Beinen, sowie am Abdomen besteht Hypalgesie bis Nabelhöhe. Analgesie im Ulnarisgebiete beider Unterarme. An den Beinen Verlangsamung der Schmerzleitung um 5—7 Secunden. Oberhalb des Nabels verläuft ein hyperästhetischer Gürtel. Der Ortssinn, der Gelenk- und Muskelsinn sind an den Fingern und Beinen erloschen. Die Patellarreflexe fehlen, die Pupillenreflexe sind äusserst träge. Incontinentia vesicae, Spermatorrhoe, Cystitis. Der Patient litt weiterhin an äusserst heftigen gastrischen — intestinalen — Rectal- und Peniskrisen, sowie an Coccygodynie. Die inneren Organe waren bis auf eine linksseitige Pleuritis und eine tuberculöse Infiltration beider Oberlappen unverändert. Die Behandlung bestand in Jodipininjectionen, Lecithin-Darreichung, verschiedenen schmerzstillenden Mitteln, Strychnin, Galvanisation. Der Patient ist in den letzten Monaten fast andauernd bettlägerig.

Der Röntgenbefund ergab eine hochgradige Osteoporose der unteren Brustwirbel und sämmtlicher Lendenwirbel, besonders der in hohem Grade lichtdurchlässigen und kaum sichtbaren Wirbelbogen und Dornfortsätze (Fig. 14). Am Diapositiv ist diese Osteoporose an einem weissen Streifen in der Wirbelmitte erkennbar; auch die übrigen Knochen besonders die Humeri erscheinen beiderseits abnorm aufgehellt. Es verdient hervorgehoben zu werden, dass dieser Patient mit dem Harn wiederholt reichlich Kalksalze ausgeschieden hat.

Fall B. Tabes dorsalis. Humerus-Fractur. Ostarthropathie der Wirbelsäule und Osteoporose der Kiefer (Fig. 15 u. 16).

39jähr. Restaurateurswittwe M. Aufgenommen am 23. October 1902. Die Patientin leidet seit 15 Jahren an reissenden Schmerzen in den Armen und

Beinen, seit 10 Jahren starker Abusus spirituosum; seit damals stellten sich wiederholt heftige Magenkrämpfe ein, welche seit 7 Jahren fast täglich auftreten. Seit 3 Jahren besteht eine Unsicherheit des Ganges, besonders im Dunkeln, seit einem Jahr ist die Patientin gehunfähig.

Vor 7 Wochen fiel die Patientin vom Sopha auf den rechten Arm; sie empfand hierbei keine Schmerzen, erst am nächsten Tage bemerkte sie eine Anschwellung der Schulter und ein Gefühl von Taubheit im rechten Arm. Vom Arzte verordnete Umschläge blieben ohne Erfolg; erst in der chirurgischen Klinik der Königl. Charité wurde die Humerusfractur erkannt, ein Schienenverband angelegt und die Patientin in die I. medicinische Klinik transferirt.

Befund: Anämische, stark abgemagerte Patientin, welche sich in Folge gastrischer Krisen vor Schmerzen windet. Pupillen eng, reactionslos, starke Ataxie der Beine, geringere an den Armen. Die motorische Kraft ist nicht vermindert. Während der Krisen bestehen hypalgetische Zonen an den Beinen; in der anfallsfreien Zeit ist die Empfindlichkeit normal bis auf eine tactile Hypästhesie im Gesicht. Der Muskelsinn und das Lagegefühl sind aufgehoben. Erloschensein der Patellar-, Achillessehnen-, Sohlen-, Bauchdecken-, Biceps-, Triceps- und Gaumenreflexe.

Fractur des rechten Collum chirurgicum humeri ohne locale Schmerzhaftigkeit. Die Prüfung der Knochensensibilität mittelst der Stimmgabelvibration ergiebt eine Anästhesie in der ganzen Ausdehnung des fracturirten Humerus, ferner Anästhesien im Bereiche der Tibia, Fibula und Patella beiderseits.

Die oberen Lendenwirbel sind in geringem Grade eingesunken und stark schmerzhaft.

Im Harne reichlicher Phosphatniederschlag.

Die Röntgenuntersuchung ergab eine Osteoporose des rechten Humerus, Bruch des Collum chirurgicum und Absprengung des Tuberculum majus humeri. Die Wirbelaufnahme ergab eine besonders in den Wirbelbogen und Dornfortsätzen ausgeprägte Osteoporose (Fig. 15); ausserdem wurde eine Subluxation des 4. Lendenwirbels dargelegt, deren Dornfortsatz fast quer gestellt war. Es handelt sich somit um eine tabische Ostarthropathie der Wirbelsäule.

In den letzten Wochen litt die Patientin an neuralgiformen Schmerzen in den beiden Kiefern und an Zahnausfall. Sie verlor im Ganzen 7 zum Theil gesunde Zähne. Die Radiographie des Schädels ergab eine deutliche Knochenatrophie des Ober- und Unterkiefers. (Fig. 16.)

Fall C. Tabes dorsalis. Osteoporose.

47jähriger Landwirth Oskar R. Aufgenommen am 2. Januar 1903.

Patient hat vom 14. bis zum 30. Jahre in Bierkellereien gearbeitet und musste in Folge dessen viel in Eiswasser stehen. Bereits seit seinem 25. Jahre leidet er an reissenden Schmerzen in den Beinen. Seit $1^1/_2$ Jahren Impotenz,

Gangunsicherheit, Incontinentia vesicae, seit 14 Tagen nach einer Erkältung Gehunfähigkeit.

Befund: Grosser, hagerer Mann, hochgradige Ataxie, Gehunfähigkeit, multiple Hyp- und Analgesien, Verlangsamung der Schmerzleitung. Aufhebung des Lagegefühls an den Beinen, erloschene Sehnenreflexe, reflectorische Pupillenstarre.

Die Röntgenuntersuchung ergab auch in diesem Falle eine Aufhellung der Wirbelschatten, besonders in der den Wirbelbogen und Dornfortsätzen entsprechenden Partie.

Ein ähnliches Bild bot auch die Wirbelsäule bei dem nächsten Patienten.

Fall D. Tabes dorsalis. Arthropathien.

Es handelt sich um einen 33j. Musiker, Bernhard N., mit Tabes dorsalis und hochgradiger Ataxie der Beine, weniger stark der Arme. Das Lagegefühl war in den unteren Extremitäten erloschen. Auch dieser Patient hat, gleich dem ersten, im Harne reichlich kohlensaure Kalksalze ausgeschieden. Der Patient litt häufig an lancinirenden Schmerzen in den Beinen. Während des Spitalaufenthaltes trat eine schmerzhafte Schwellung beider Kniegelenke und des rechten Fussgelenkes auf. Die Gelenkenden waren aufgetrieben, besonders die Epiphysen des linken Kniegelenkes. In beiden Kniegelenken war deutliche Fluctuation vorhanden. Die Röntgenuntersuchung ergab eine Aufhellung der Wirbelsäule und der Schienbeine (Osteoporose), sowie eine Verdichtung der Schatten beider Kniegelenksepiphysen. Die letzteren waren aufgetrieben, stellenweise mit knöchernen Auflagerungen versehen; die Gelenkspalte war besonders links verbreitet. Es handelt sich somit um eine Ostarthropathie beider Kniegelenke und eine Osteoporose der Wirbelsäule und der Schienbeine.

Im Anschlusse an die Schilderung der einzelnen Krankheitsfälle und deren Aktinogramme erläuterte Herr Grunmach die von ihm erprobte Röntgentechnik zur Untersuchung von Rückenmarkskranken. Dabei wurden zunächst die bedeutenden Leistungen des grossen Funkeninductors von einem Meter Schlagweite in Verbindung mit Grunmach's neuestem Vacuumapparat und dem elektrolytischen Unterbrecher hervorgehoben, da bei dieser Versuchsanordnung äusserst kurze Expositionen erzielt werden und bekanntlich Rückenmarkskranke sich nur sehr kurze Zeit in der erforderlichen Lage ruhig halten können.

Nicht minder wichtig erwiesen sich zur Gewinnung scharfer contrastreicher Aktinogramme von Wirbelsäulen die Blendenvorrichtungen für die Vacuumröhren. Ursprünglich wurden zu diesem Zwecke nur grosse, dicke Bleiplatten mit einem centralen, kleinen Ausschnitt verwendet. Nach zahlreichen Controlversuchen gelangte Gr. jedoch zu

zweckmässigeren und wirkungsvolleren Blendenapparaten; da nämlich der Luftraum in weitem Umkreise von der Vacuumröhre durch die von dieser ausgehenden X-Strahlen beeinflusst, selbst wieder ähnliche Strahlen aussendet, kann durch diese das auf der photographischen Platte entworfene Schattenbild verschleiert und verwaschen werden. Um diese schädlichen Strahlen der die Röhre umgebenden Luftschicht von dem zu untersuchenden Körpertheil möglichst fern zu halten, wurde derselbe von einem pyramidenförmigen, zur Erde abgeleiteten Bleimantel umgeben, dessen abgestumpfte Spitze einen kleinen Blendenausschnitt zur Aufnahme für die Vacuumröhre darstellt. Dieser Bleimantel befindet sich in einem Holzgestell so befestigt, dass er ohne Belästigung der Versuchsperson gleichzeitig mit der Vacuumröhre beliebig nach allen Richtungen verschoben werden kann. Die geschilderte Blendenvorrichtung kommt in zwei Exemplaren, sowohl für Horizontallage, als auch für sitzende oder aufrechte Stellung der Versuchsperson in Anwendung, und zwar betrug der Abstand der photographischen Platte von der Antikathode der Röhre in der Regel 68 cm, um zu starke Vergrösserungen der Röntgenbilder zu verhindern. Der Abstand kann jedoch beliebig verringert werden, da die seitlichen Theile des Bleimantels bei Annäherung zur Platte sich ohne Mühe aufbiegen lassen. Zur Darstellung kleinerer Theile der Wirbelsäule, z. B. der Hals- oder einzelnen Lendenwirbel, können statt der grossen pyramidenförmigen auch kleinere, röhren- oder trichterförmige Bleiblenden mit gutem Erfolge verwendet werden, die vermittelst eines Holzstativs sich beliebig der Wirbelsäule annähern lassen. Von wesentlichem Nutzen erwies sich bei der Röntgenaufnahme der Wirbelsäule die Anwendung des Suspensionsverfahrens mittelst der Glisson'schen Schwebe nach dem Vorschlage des Herrn Privatdocenten Dr. P. Lazarus; bei dieser Versuchsanordnung werden die Bandapparate mehr oder weniger stark gedehnt und dadurch die Zwischenscheiben von den Wirbeln genauer differenzirt; besonders die Quer- und Dornfortsätze, sowie die Foramina intervertebralia werden an der extendirten Wirbelsäule klarer geschieden und dementsprechend auch pathologische Processe deutlicher erkannt.

Bezüglich der Qualität der Vacuumröhren wurde betont, dass zur Vermeidung von künstlichen Durchstrahlungen überhaupt harte Röhren vermieden, im Gegentheil nur mittelweiche für diese Versuche in Anwendung kamen. Um möglichst sicher mit X-Strahlen von gleicher Intensität und Qualität arbeiten zu können, empfiehlt Grunmach die Anwendung seines Vacuumapparates mit kühlbarer Antikathode durch circulirendes Wasser und mit regulirbarem Vacuum, sowie zur Abmessung der Strahlenwirkung auf die photographische Platte gleichzeitig

mit dem zu untersuchenden Körpertheil eine graduirte Aluminiumscala mit Platinindex oder normale Wirbelknochen im Röntgenbilde aufzunehmen. Zur Steigerung der Strahlenwirkung und Erhöhung der Contraste bei der Aktinoskopie und Aktinographie vermag ein den Blendenausschnitt bedeckendes, mit Uransalzen imprägnirtes Filter beizutragen.

Weiter wäre bei der Untersuchung der Wirbelsäule noch die Krankenlage in Betracht zu ziehen, da sich dieselbe je nach der Darstellung von Hals-, Brust- oder Lendenwirbeln verschieden gestalten wird. — Die Halswirbelsäule kann im Sagittal- und Querdurchmesser, am schärfsten jedoch von der Seite bei leichter Drehung des Kopfes aufgenommen werden. Dabei verdient die Horizontallage der Versuchsperson den Vorzug vor jeder anderen, weil in jener der Kopf fester gestützt werden kann. — Die Lendenwirbel und das Kreuzbein, sowie die untersten Brustwirbel lassen sich ebenfalls im Sagittaldurchmesser von vorn oder hinten mit der pyramiden- oder röhrenförmigen Blende, nach vorheriger Entleerung des Darmcanals, aufnehmen. —

Schwieriger gestaltet sich im Sagittaldurchmesser die Aufnahme der Brustwirbelsäule, da sich die Schatten des Herzens, der grossen Gefässe und des Sternums mit dem der Wirbelsäule decken. Nicht minder ungünstige Bilder liefert die Darstellung der Brustwirbelsäule beim Strahlenverlauf im Querdurchmesser des Thorax, weil bei dieser Anordnung die Wirbelsäule zu weit von der Platte entfernt liegt. Dagegen erhält man zufriedenstellende Resultate bei so schrägem Strahlengange durch den Rumpf, dass der Herz- und Gefässschatten vollständig von dem der Wirbelsäule getrennt erscheinen. Dies ist der Fall, wenn bei Röhrenstellung etwas oberhalb der Mammilla die Strahlen von rechts vorn nach links hinten seitlich oder umgekehrt ihren Verlauf nehmen, so dass der Focalstrahl mit der Frontalebene der Versuchsperson etwa einen Winkel von 40° bildet. Kann der Patient sitzen, so sind die Aufnahmen leichter auszuführen, weil die Rumpfdrehung unter Controle des Schattenbildes auf dem Fluorescenzschirm vorgenommen werden kann. Auf diese Weise erhält man also im Röntgenbilde den Schatten der Wirbelsäule von dem des Herzens und der grossen Gefässe, sowie von dem des Sternums und der Scapula getrennt. Ja man gewinnt sogar bis zu einem gewissen Grade wie bei der Halswirbelsäule ein Bild vom Verlauf des Wirbelcanals. Es erscheinen nämlich nach hinten von den Schatten der Wirbelkörper die Schattenbilder der Wirbelbögen, der Quer- und Gelenkfortsätze; dadurch lassen sich bei gelungenen Aufnahmen auch die Foramina intervertebralia in Gestalt von regelmässigen Schattenlücken erkennen.

Zur Beurtheilung der beobachteten Vorsichtsmaassregeln bei den

vorliegenden Versuchen muss hier noch hervorgehoben werden, dass wir uns bei dem einzelnen Falle nie mit einem oder zwei Aktinogrammen begnügten, sondern zur Sicherung der Diagnose bei einem Röhrenabstande von 68 cm 5—10 Aufnahmen auf Schleussner Platten von 40 bis 50 cm machten und dabei dieselben äusserst kurz, bei Anwendung des grossen Inductors von 1 m Schlagweite im Durchschnitt nur 18 Secunden, bei den Inductoren von 50—60 cm Funkenstrecke nur 30 Secunden exponirten. Auf möglichst kurze Exposition wurde deshalb so grosses Gewicht bei diesen Versuchen gelegt, weil durch längere, über mehrere Minuten sich ausdehnende Körperdurchstrahlungen selbst normale Knochen im Röntgenbilde abnorm aufgehellt werden, also als Kunstproducte im Radiogramme erscheinen können.

Nur wenn das gleiche Resultat durch mehrere Aufnahmen in verschiedenen Durchmessern bei kürzester Exposition unter aktinometrischer Controle festgestellt werden konnte und gleichzeitig das klinische Bild bezüglich der Localisation zutraf, schrieben wir den Ergebnissen der Untersuchung maassgebenden Werth zu. Selbstverständlich wurde bei den Controlversuchen der gleichen Patienten vor und nach der Besserung das Hauptgewicht darauf gelegt, die gleichen Verhältnisse sowohl bezüglich der Einstellung und Qualität der Vacuumröhre, sowie bezüglich der Lagerung und Expositionszeit der Versuchsperson aufs Genaueste innezuhalten. Denn nur unter Berücksichtigung dieser Vorsichtsmaassregeln erwiesen sich die Ergebnisse der Controlversuche mittelst X-Strahlen von wesentlicher Bedeutung für die Diagnostik bestimmter Wirbelsäulenerkrankungen.

Schlussbetrachtungen.

Aus den vorgeführten Fällen von Rückenmarkskranken und deren Untersuchung mit Röntgenstrahlen dürften sich bestimmtere diagnostische Anhaltspunkte ergeben, welche mit Vortheil zur Ergänzung der bisherigen Untersuchungsmethoden herangezogen werden können.

Dabei ist jedoch für die Verwerthung der positiven Schattenbefunde zu berücksichtigen, dass die Tiefe der Schatten auch von äusseren Umständen, den Versuchsbedingungen, dem Röhrenabstande etc. abhängen kann. Nur solche unter den auf Seite 208 ff. geschilderten Cautelen angestellten Untersuchungen, verglichen mit den unter denselben Bedingungen an normalen Individuen ausgeführten Controlaufnahmen liefern verwerthbare, resp. zuverlässige Resultate.

Fassen wir die gewonnenen Resultate zusammen, so können wir folgende Sätze aufstellen.

A. Bezüglich der primären Wirbelerkrankungen:

Das Bestehen einer Wirbelerkrankung ist mit viel grösserer Sicherheit erkennbar, als es bisher der Fall war, und zwar:

1. in Bezug auf den Sitz der Wirbelerkrankung;

2. in Bezug auf die Natur des pathologischen Processes.

Unter den Wirbelerkrankungen haben wir radiographisch acht Formen nachweisen können:

„Spondylitis tuberculosa, Halisteresis, Spondylarthritis ossificans, Metastatische Wirbeltumoren, Wirbelfracturen, Subluxation der Wirbel, Ostarthropathie, Osteoporose".

3. Die Verfeinerung der Diagnose erhellt besonders aus dem ersten Falle, wo die klinisch nachweisbare Verschiebung der Wirbel eine äusserst geringe war und erst mit Hülfe des Radiogramms klar übersehen wurde, wodurch die Abhängigkeit der myelitischen Lähmung von einer primären Wirbelerkrankung zu Tage trat.

4. Erweist sich die Radiographie als werthvolles Hilfsmittel zum Nachweise der Besserung oder Verschlimmerung im Verlaufe von Wirbelaffectionen.

5. Lässt der negative Befund der Röntgenphotographie mit grösserer Wahrscheinlichkeit als bisher eine bedeutendere Wirbelerkrankung ausschliessen.

Der Werth der Röntgenuntersuchung der Wirbelsäule geht insbesondere aus den vier sub Ia, IIa und b und VIa geschilderten Fällen von paraplektischer Lähmung hervor. In dem zuerst geschilderten Falle schwankte die Diagnose zwischen Lues, Spondylitis und idiopathischer Myelitis; die Patientin wurde erfolglos einer Inunctionscur unterzogen; erst die Radiographie deckte eine cariöse Zerstörung des 8. und 9. Brustwirbels auf, ohne dass sich klinisch eine Gibbosität oder Schmerzhaftigkeit nachweisen liessen. Bei den zwei nächstfolgenden Fällen (IIa und IIb) wurde mit Rücksicht auf den schmerzhaften Gibbus und die Paraparese eine Spondylitis angenommen. Das Röntgenbild ergab jedoch eine spitzwinklige rhachitische Kyphose, ohne cariöse Knochenveränderungen. In dem letztgenannten Falle (VIa) schwankte die Diagnose zwischen Lues und Spondylitis der schmerzhaften Lendenwirbel. Die Röntgenuntersuchung ergab jedoch nur osteoporotische Veränderungen. Die genannten Röntgenbefunde wurden sowohl durch den positiven bezw. negativen Ausfall der Tuberculinreaction, als auch durch den weiteren Krankheitsverlauf bestätigt.

Auch die übrigen Wirbelaffectionen (Spondylarthritis ossificans, Tumoren, Fracturen, Luxationen, Ostarthropathien) können durch das

Röntgenverfahren mit einer durch die bisherigen Untersuchungsmethoden nicht erreichbaren Sicherheit festgestellt werden.

B. Bezüglich der primären Markerkrankungen:

Der gegenwärtige Stand der Röntgentechnik ermöglicht zwar noch nicht mit genügender Sicherheit den Rückgratcanal selbst, sowie den Erkrankungsherd im Marke darzustellen, indessen sind auch unter Umständen aus dem negativen Röntgenbefunde werthvolle Schlussfolgerungen gestattet. Es ist in dieser Beziehung zunächst die Frage zu beantworten, in welchen Fällen man bei negativem Röntgenbefunde auf Intactheit des Rückenmarkes schliessen dürfte? Die Antwort auf diese Frage ist derzeit noch keine ganz befriedigende und präcise, sie bedarf noch zahlreicher, vergleichend röntgographischer und anatomischer Untersuchungen; indessen ergeben bereits gegenwärtig unsere Beobachtungen, dass

1. ein negativer Röntgenbefund die Abwesenheit einer Wirbelaffection und beim Bestehen einer myelitischen Lähmung deren Unabhängigkeit von einer Wirbelerkrankung wahrscheinlich macht, und dass

2. in sämmtlichen Fällen von einigermaassen umfangreichen Meningitiden, Myelitiden und Perimyelitiden gewisse Structurveränderungen (Aufhellungen) in der Wirbelspongiosa auftraten, welche nach Vergleich mit normalen Wirbeln gleichaltriger Individuen als Osteoporose aufzufassen sind. Diese Spondyloporosen traten herdweise oder diffus auf und verminderten sich mit der fortschreitenden Besserung der myelitischen Lähmung. Die Osteoporose betraf nicht nur die Wirbelsäule, sondern auch das unterhalb der Läsionsstelle im Rückenmarke gelegene Knochensystem. Auch an den post mortem mittelst Röntgenstrahlen untersuchten, von den Weichtheilen frei präparirten Wirbelsäulen liess sich ein deutlicher Unterschied zwischen der normalen und der durch Markerkrankung veränderten feststellen, und zwar bestand diese Veränderung in der Osteoporose peripherwärts von der Markerkrankung. Es sei hierbei bemerkt, dass unter Osteoporose eine Rarefication der Knochenbälkchen mit Erweiterung der Havers'schen Canäle und Ausfüllung derselben mit Fettmassen (Blanchard), sowie unter Halisteresis ein Verlust an Kalksalzen zu verstehen ist. Ueber den genetischen Zusammenhang zwischen Markerkrankung und Osteoporose enthalten wir uns gegenwärtig noch einer Aeusserung.

Von chronischen Rückenmarkserkrankungen wurde die Knochenatrophie der Wirbelsäule und des übrigen Skelettsystems besonders ausgeprägt bei vorgeschrittenen Fällen von Tabes dorsalis gefunden; in zwei Fällen ging die Osteoporose mit gleichzeitiger reichlicher Kalkausscheidung durch den Harn einher. Nach den chemischen Untersuchungen Regnard's kann der Kalkgehalt der Knochen bei der Tabes

dorsalis von normaliter 48 pCt. bis auf 11 pCt. sinken; auch von Sudeck, Kienböck, Nonne u. A. wurden ähnliche Structurveränderungen an den Extremitätenknochen von Tabikern und Myelitikern beschrieben und als trophische Störungen aufgefasst.

Noch einige Worte über die traumatischen Fälle; die Radiographie ermöglichte Dislocationen der Wirbelkörper, der Quer- und Dornfortsätze, sowie der Spongiosastructur zu sehen, welche der früheren Diagnose nicht zugänglich waren. Ich (Leyden) beobachtete vor Jahren einen Fall von schwerer, schliesslich letal verlaufender Paraplegie nach Unfall; bei Lebzeiten liess sich keine Verschiebung an den Wirbeln nachweisen, erst bei der Autopsie fand sich ein Lendenwirbelkörper fracturirt; wahrscheinlich war bei dem Unfalle ein Lendenwirbelfragment losgesprengt worden und hatte die Quetschung des Rückenmarks verursacht. Gegenwärtig können durch das Röntgenverfahren derartige, für die Unfallpathologie bedeutungsvolle Wirbelaffectionen mit einer bisher nicht erreichbaren Sicherheit festgestellt werden.

Der vollkommen negative Befund der Röntgenphotographie der Wirbelsäule wird schliesslich in manchen Fällen wichtige diagnostische Anhaltspunkte gewähren, wenn die Frage zu entscheiden ist, ob eine Lähmung von paraplektischer Form auf eine centrale oder periphere organische Erkrankung zurückzuführen ist, resp. Hysterie oder Intoxicationen (Blei) vorliegen.

Die Radiographie der Rückenmarkskranken stellt somit eine werthvolle Untersuchungsmethode dar, welche den bisher geübten Untersuchungsarten angereiht zu werden verdient. Wenn es gelänge, mittelst der Aktinographie die Foramina intervertebralia in grösserer Ausdehnung und Klarheit über dem Rückenmarke zur Darstellung zu bringen, so würde die Diagnose der Spinalerkrankungen noch wichtigere Fortschritte zu verzeichnen haben. Es ist zu hoffen, dass künftige Untersuchungen zu einer weiteren Präcision der an dieser Stelle geschilderten Befunde führen, namentlich der Beziehungen der Osteoporose zur Meningomyelitis.

Erklärung der Abbildungen (Taf. IV und V).

Fig. 1. Aktinogramm einer normalen Wirbelsäule von einem 30jährigen Manne. Frontalaufnahme.

Fig. 2. Caries des 8. und 9. Brustwirbels. Fall I. A. S. 7. v. = vorn, h. = hinten, r. = rechts, l. = links. Der Pfeil weist auf den Erkrankungsherd.

Fig. 3. Sarkom des rechten Femur. Fall IV. B. S. 7.

Fig. 4. Derselbe Fall, Sarkommetastasen in dem untersten Brust- und in den obersten Lendenwirbeln. Frontalaufnahme.

Fig. 5. Radiogramm der exstirpirten und median durchsägten Wirbelsäule desselben Falles; Sarkommetastasen in dem XII. Brustwirbel (Br. W.), dem I. und II. Lendenwirbel (L. W.).

Fig. 6. Fractur des III. und IV. Halswirbels (Fall V. A. S. 12) vor der Extensionsbehandlung (Sagittalaufnahme Bild I).

Fig. 7. Derselbe Fall nach sechsmonatlicher Extensionsbehandlung in Sagittalaufnahme (Bild II) und Fig. 8 in Frontalaufnahme; Aufhellung (traumatische Osteoporose) der linksseitigen Wirbelhälften.

Fig. 9. Subluxation des III. und IV. Halswirbels, Bulbärparalyse (Fall V. C. S. 14).

Fig. 10. Osteoporose der Lendenwirbelsäule (Myelitis lumbalis, Fall VI. A. S. 15). Frontalaufnahme. Dec. = Decubitus am Os sacrum.

Fig. 11. Der gleiche Fall nach 7monatlicher Behandlung. Besserung der Knochenstructur.

Fig. 12. Osteoporose der Wirbelsäule, Bild I. (Fall VI. C. Peripachymeningitis et Myelitis luetica S. 18). Bild II. Kontrollbild von einer normalen Wirbelsäule.

Fig. 13. Herdförmige Osteoporose der Lendenwirbel (Myelomeningitis, Fall VI. I, S. 20).

Fig. 14. Spondyloporose bei Tabes dorsalis (Fall VII. A. S. 21).

Fig. 15. Spontanfractur des rechten Caput humeri, Osteoporose des rechten Humerus und Ostarthropathie der Wirbelsäule bei Tabes dorsalis. Fall VII. B. S. 22.

Fig. 16. Osteoporose der Kiefer beim gleichen Falle.

Druck von L. Schumacher in Berlin.

} Hals-
} Wirbel

W.

W.

W.

Fig. 9.

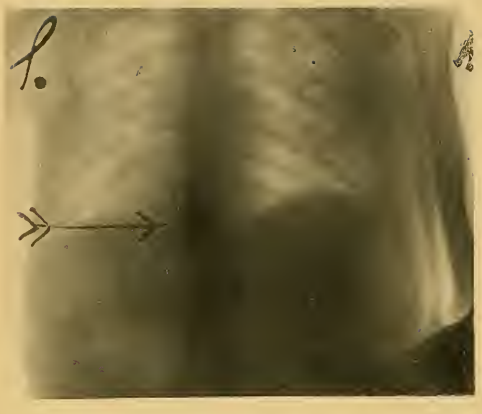

Fig. 4.

Fig. 6.

III.
IV.

Fig. 3.

Fig. 5.

Fig. 1.

Fig. 2.

Fig. 7.

Fig. 8.

Lichtdruck von Albert Frisch, Berlin W.



Fig. 10.

Beckenring

Fig. 11.

Beckenring

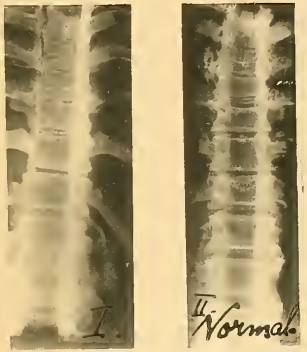

Fig. 12.

Fig. 13.



Fig. 14.

Fig. 15.

Fig. 16.

Lichtdruck von Albert Frisch, Berlin W.

COUNTWAY LIBRARY OF MEDICINE
RD
594.3
L59
~~Copy 2~~
RARE BOOKS DEPARTMENT

COUNTWAY LIBRARY OF MEDICINE
RD
594.3
L59
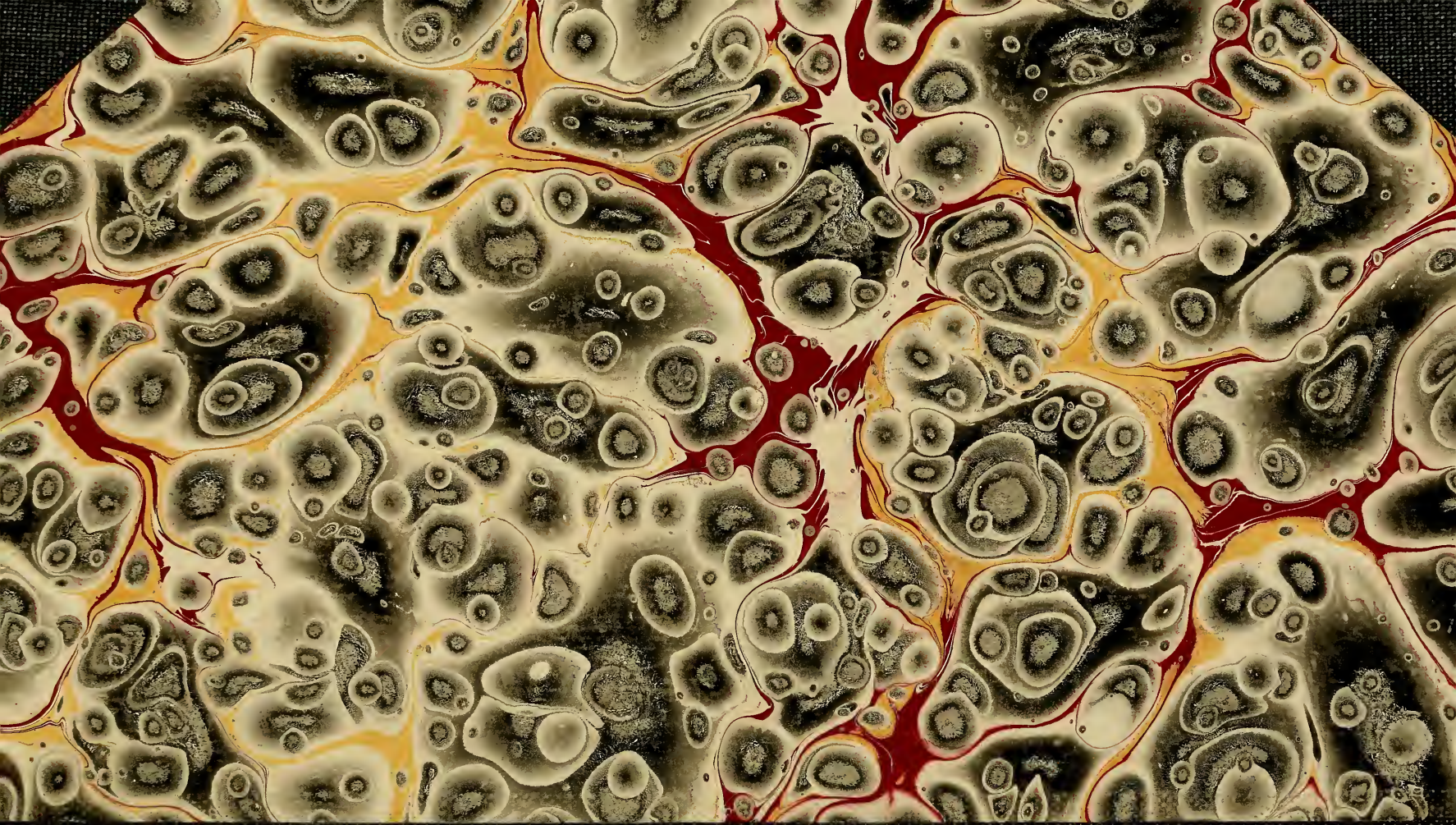
RARE BOOKS DEPARTMENT